Aus der Hautklinik der Universität Bonn.
Direktor: Professor Dr. Grütz.

Beitrag zur Frage des Lupussarkoms.

INAUGURAL-DISSERTATION

zur

Erlangung der Doktorwürde

der

Hohen Medizinischen Fakultät

der

Rheinischen Friedrich-Wilhelms-Universität

zu Bonn

*

Vorgelegt am 2. Juni 1937

von

Walter Bußmann

aus Köln.

Bonn 1937

Anton Brand.

Gedruckt
mit Genehmigung der medizinischen Fakultät
der Universität Bonn.

Referent: Professor Dr. Grütz.

Korreferent: Professor Dr. Ceelen.

R. UNIV.
BIBLIOTHEEK
LEIDEN

Meinem Hausarzte

Herrn Dr. med. JUNGBLUTH I.

Die Frage nach der Aetiologie der Krebsgeschwülste hat trotz eifrigster, jahrzehntelanger Forschung bis heute noch keine befriedigende Lösung gefunden. Eine beträchtliche Anzahl mit ihr verknüpfter Teilprobleme konnten aufgeklärt werden. Wir verfügen heute über eine gesicherte Kenntnis verschiedener Faktoren wie Traumen, Gewebsmißbildungen, regenerativer Vorgänge, Infektionen und Entzündungen, denen ein das autonome Wachstum der Zellen zumindesten begünstigender Einfluß zuzuschreiben ist.

Die klinische Beobachtung pathologischer Veränderungen der Haut ermöglicht es in manchen Fällen, zu den schwebenden schwierigen Fragen der Geschwulstentstehung einen kasuistischen Beitrag zu liefern und durch Zusammentragen von geeignetem Tatsachenmaterial Unterlagen für weitere Forschungen bereitzustellen.

Während Wichmann und andere Autoren noch im Jahre 1921 die Ansicht vertraten, ein Lupus sei mit der Entstehung bösartiger Geschwülste in seinem Bereich kaum in einen ursächlichen Zusammenhang zu bringen, ist bis heute eine solche Fülle von Beobachtungsmaterial über Entstehung von Tumoren auf der Basis von Lupus vulgaris gesammelt worden, daß an einem Zusammenhang nicht mehr zu zweifeln ist und die ältere Auffassung als widerlegt zu gelten hat. In neuerer Zeit wird nach Stühmer die Entstehung eines Karzinoms auf dem Boden eines Lupus vulgaris sogar als sehr zu fürchtende Komplikation angesehen, die relativ häufig vorkommt. Von 1205 Fällen mit Hauttuberkulose, die in der Bonner Universitäts-Hautklinik in der Zeit vom 1. Januar 1924 bis zum 1. Januar 1934 behandelt wurden, fanden sich 33 = 2,7 v. H. der Fälle mit Bildung eines Karzinoms auf einem Lupusherd; 21 mal bei Frauen und 12 mal bei Männern. Was

die Lokalisation der Prozesse anbetrifft, so überwog das Gesicht mit 27 Fällen, während nur 6 Fälle andere Körperstellen betrafen. Nach Angaben von Darier soll die Häufigkeit des Karzinoms sogar 4 v. H. betragen.

In der überwiegenden Mehrzahl der Fälle liegt der Beginn der Lupuserkrankung weit zurück; nach den Feststellungen von Silbertein und Ashihara aus dem Jahre 1916 läßt sich eine Spanne von durchschnittlich 30 Jahren zwischen dem Auftreten der tuberkulösen Hauterkrankung und der Entwicklung des Karzinoms errechnen. Stühmer bestätigt 1933 diese Feststellungen an Hand eines Materials von 78 Fällen mit Krebsentwicklung auf Lupus vulgaris, bei denen die Lupuserkrankung meist in jungen Jahren aufgetreten war, es aber erst nach dem 45. Lebensjahre der Patienten zur Entwicklung einer malignen Geschwulst kam. Er mißt dabei generell dem höheren Lebensalter den entscheidenden Einfluß zu, analog der allgemein beobachteten Neigung höherer Altersstufen zur Krebserkrankung.

Zur Beurteilung der Krebsentstehung auf Lupus ist noch ein besonderer Gesichtspunkt von großer Bedeutung. Seit dem Jahre 1902 weiß man, daß sich auf einer durch Röntgenstrahlen geschädigten Haut bösartige Geschwülste als Spätfolge entwickeln können. In späterer Zeit fand die therapeutische Anwendung von Röntgenstrahlen zunehmende Verbreitung, und gerade in der Lupusbehandlung eroberte sie sich als unterstützender Heilfaktor einen hervorragenden Platz. Es ist verständlich, daß nun den Röntgenstrahlen oder der Finsenlichtbehandlung bei der Lupustherapie eine ursächliche Rolle für die Krebsentwicklung zur Last gelegt wurde.

Auch heute weichen die Ansichten der Autoren in der Beurteilung der ursächlichen Zusammenhänge stark voneinander ab. Während Thieme der Anwendung hoher Röntgendosen bei der Entwicklung eines Karzinoms auf einem Lupus eine wichtige Rolle beimißt, wird dies neuerdings wieder bestritten. Der Italiener Guardali verneint die Ver-

anlassung der Tumorbildung durch die therapeutisch angewandte aktinische Energie und führt die Krebsentstehung auf das in dem von ihm beschriebenen Falle besonders lange Bestehen einer chronischen Entzündung zurück. Wie dem auch sei, eine häufige Karzinomentwicklung ohne vorherige Behandlung mit Röntgenstrahlen ist sicher nachgewiesen. Saad (Beyrouth) beschreibt 1932 noch einen Fall, wo sich bei einem zehnjährigen Kinde nach $1^1/_2$ Jahren auf einem Lupus ein Epitheliom entwickelte, wobei sicher feststeht, daß nie eine Bestrahlung stattgefunden hat.

Mit der Entstehung von Lupuskarzinomen weisen die Zusammenhänge der Entstehung von Tumoren der Bindegewebsreihe, also von Sarkomen, auf lupösem oder narbig-lupösem Boden — mit oder ohne vorhergehende therapeutische Röntgenbestrahlung — weitgehende Ähnlichkeit auf. Ein Vergleich ihrer Häufigkeit dagegen zeigt, daß die Lupussarkome im Verhältnis zu den Lupuskarzinomen als Seltenheiten zu betrachten sind. Als erster berichtete Tauffer 1898 über ein Spindelzellensarkom auf einer Lupusnarbe, das im folgenden noch genauer beschrieben wird, und knüpfte die Vermutung an, daß es sich dabei um ein äußerst seltenes Krankheitsbild handele, womit er Recht behalten hat. Bei Durchsicht der bis heute erschienenen Literatur findet man es so vereinzelt beschrieben, daß Hesse die Forderung aufstellt, jeder neue Fall — ob vorbestrahlt oder nicht — müsse in das Schrifttum aufgenommen werden. Aus diesem Grunde hat Hesse 1933 in der Dermatologischen Zeitschrift bei der Veröffentlichung eines neuen Falles eine Tabelle zusammengestellt, in der er 19 Fälle, die in der Zeit von 1898 bis 1932 in der Literatur erschienen waren, aufführt. Diese Aufzählung läßt sich seitdem um 7 weitere Mitteilungen vermehren, sodaß also bis heute 26 Angaben dieses Krankheitsbildes nachweisbar sind. Von diesen Fällen sind insgesamt 18 mit Röntgenstrahlen oder Finsenlicht behandelt worden, zumal die seit Hesse's Veröffentlichung mitgeteilten Fälle, was bei der Beliebtheit der

Strahlenbehandlung in der Lupusbekämpfung nicht verwunderlich ist.

Wenn man nun weiter in Betracht zieht, daß es Chunet und Lapointe und anderen Autoren gelungen ist, experimentell durch Röntgenbestrahlung neben Karzinomen auch Sarkome hervorzurufen, so muß man den Röntgenstrahlen auch eine Sarkom auslösende Wirkung zuschreiben. Es erscheint mir wesentlich, da unser Fall nicht mit Strahlen vorbehandelt wurde, einmal eine Zusammenstellung der Fälle zu geben, bei denen eine solche Therapie nicht vorlag oder zum mindesten nicht erwähnt wurde, und für die nur der Lupus als aetiologischer Faktor in Frage kommen kann.

Den Erwägungen über ein gleichzeitiges Vorkommen von Sarkom und Lupus sind die Kombinationsmöglichkeiten voranzustellen, die Lubarsch für das gleichzeitige Auftreten von Karzinom und Tuberkulose festlegte:

1. Zu einer in Ausheilung begriffenen, oft Jahre weit zurückliegenden Tuberkulose tritt ein Karzinom hinzu und entwickelt sich, ohne die tuberkulöse Affektion zu beeinflussen oder von ihr beeinflußt zu werden. Das Zusammentreffen ist rein zufällig.

2. Neben alten tuberkulösen Veränderungen finden sich frische tuberkulöse Eruptionen bei einem in vollster Ausbildung befindlichen Karzinom. Es ist wohl durch die Krebskachexie der Nährboden für die noch lebenden Tuberkelbazillen günstiger geworden.

3. Zu einem in vollem Fortschreiten befindlichen Karzinom tritt eine frische tuberkulöse Erkrankung, deren Ausbruch durch die Krebskachexie begünstigt wird.

4. Auf dem Boden einer chronischen Tuberkulose entwickelt sich ein Karzinom. Entweder handelt es sich um ein rein zufälliges Zusammentreffen, oder aber der schwächende Einfluß der Tuberkulose wirkt disponierend für das Karzinom, ähnlich wie chronische lokale Traumen. Hierzu gehört die

nicht seltene Entstehung von Karzinomen auf dem Boden von Lupus oder auch chronischen tuberkulösen Darmgeschwüren.

Diese Kombinationsmöglichkeiten zwischen Karzinom und Tuberkulose darf man wohl wegen der nahen Verwandtschaft der Prozesse auch auf das Vorkommen von Sarkom und Tuberkulose übertragen. Unser Fall läßt sich ohne Zwang in die vierte Kombination einordnen. Es bestand seit vielen Jahren ein Lupus vulgaris, in dessen Bereich sich innerhalb eines halben Jahres ein Sarkom entwickelte. Ob nun gemäß der vierten Kombination ein gewebsschwächender Einfluß der tuberkulösen Entzündung als disponierender Faktor herangezogen werden kann, oder ob die Einwirkung spezifischer chronischer Entzündungen ortsansässige Zellen in ihrer biologischen Eigenart so zu beeinflussen vermag, daß es zur Entartung und zu exzessivem Zellwachstum mit seinen Nebenerscheinungen kommt, läßt sich zur Zeit nicht entscheiden.

In der gesamten mir zugänglichen Literatur fand ich 13 Fälle von Sarkomen, die auf Lupus vulgaris entstanden waren, ohne daß eine vorhergehende Strahlenbehandlung erwähnt wurde.

1. Tauffer berichtet 1898 über einen Fall von ausgedehntem Lupus vulgaris des Gesichtes bei einem 27-jährigen Patienten, der 15 Jahre bestanden hatte und bei dem sich walnußgroße Geschwulst vor dem linken Ohr entwickelte, die bei der histologischen Untersuchung die Diagnose eines deutlichen Spindelzellensarkoms mit Riesenzellen auf chronisch-entzündlichem narbigem Boden ergab; einige kleine mitentfernte Submaxillar-Drüsen erwiesen sich als tuberkulös erkrankt.

2. Fordyce, New York, beschrieb 1900 einen Fall bei dem sich bei einer 46-jährigen Frau, die seit 15 Jahren an einem Lupus vulgaris auf dem Vorderarm litt, in einer Narbe ein erbsgroßer Tumor bildete, der histologisch als Angio-Sarkom bezeichnet wurde.

3. Hermann, Warschau, schilderte 1901 den Fall einer 34-jährigen Frau, die an Lupus exulcerans faciei seit langen Jahren litt. Nach Kauterisation desselben entwickelte sich in zwei Wochen ein „Rezidiv", dessen mikroskopische Untersuchung Sarkom ergab.

4. Morestin gab 1907 den Fall eines 32-jährigen Mannes an, der seit längeren Jahren an Gesichtslupus litt, auf welchem sich ein großzelliges Spindelzellensarkom bildete, an dessen Metastasen er zu Grunde ging.

5. Savatard zeigte 1912 in der British Medical Association einen 49-jährigen Mann, bei dem 9 Jahre nach Abheilen eines Gesichtslupus in der Submaxillargegend in der Narbe ein schnellwachsender Tumor entstand, der sich hart anfühlte und sich mikroskopisch als Spindelzellensarkom erwies.

6. Diss und Lévy berichteten 1924 in der Réunion Dermatologique de Strasbourg von der Entstehung eines Leiomyosarkoms auf einem alten Gesichtslupus, das außerordentliche Malgnität in seiner weiteren Entwicklung zeigte und zum Exitus führte.

7. Arndt stellte der Berliner Dermatologischen Gesellschaft 1926 eine 55-jährige Frau vor, die seit 30 Jahren an Lupus vulgaris litt. Pirquet ++++. In den Narben entwickelte sich innerhalb vier Monaten ein Tumor, der sich als Spindelzellensarkom herausstellte.

8. Milian und Perin beschrieben 1926 einen Fall: „Es handelt sich um einen auf einem Gesichtslupus entstandenen Tumor, welcher den Anschein eines Epithelioms erweckte, und der sich bei der histologischen Untersuchung als Leiomyom mit Tendenz zur Bösartigkeit erwies."

9. Schoch berichtete 1927 von einem 54-jährigen Manne, der seit längeren Jahren an einem serpiginös-hypertrophischen Lupus litt, in dessen Narben unter dem rechten Ohr sich mit rapidem Wachstume im Laufe von nur vier

Wochen ein apfelgroßer Tumor entwickelte, der sich als polymorphkerniges Sarkom diagnostizieren ließ.

10. Milian, Perin und Delarue beschrieben 1927 in dem „Bulletin de Société Française de Dermatologie et de Syphiligraphie" den Fall einer 42-jährigen Frau, bei der sich auf einem Lupus vulgaris des Gesichtes ein Tumor bildete, der bösartig zu sein schien und klinisch für ein Epitheliom gehalten wurde. Die histologische Untersuchung stellte ein Fibroleiomyom fest, oder noch genauer ausgedrückt: eine Zwischenform von eigentlichem Fibroleiomyom und Sarkom. Die Geschwulst wurde excidiert und durch Lappenplastik gute Heilung erzielt.

11. Korolkoff, Smolensk, berichtete 1930 über einen Fall von Fibrosarkom auf dem Boden einer Lupusnarbe.

12. Racinowsky gab 1931 zwei Fälle von Lupussarkom an: Eine 28-jährige Frau leitet seit ihrer Kindheit an Lupus der Extremitäten, auf dem sich ein Sarkom entwickelte.

13. Der zweite Fall von Racinowsky betrifft eine 60-jährige Frau mit Lupus an der oberen Mundlippe. Die histologische Untersuchung ergab in beiden Fällen Sarkom.

14. In unserem Falle handelt es sich um eine 82-jährige Frau, bei der seit mindestens 25 Jahren ein umschriebener Lupus vulgaris der rechten Wange bestand. Im Laufe eines halben Jahres entwickelte sich eine walnußgroße Geschwulst, deren histologische Untersuchung Spindelzellensarkom ergab.

Zur besseren Übersicht habe ich die geschilderten Fälle in einer chronologisch geordneten Tabelle zusammengestellt:

Nr.	Autor	Jahr	Alter des Pat.	Geschl.	Klinische Beschreibg.	Histolog. Diagnose
1	Tauffer	1898	27	ml.	Gesichtslupus seit 15 Jahren, walnußgroße Geschwulst vor dem linken Ohr.	Spindelzellensarkom
2	Fordyce	1900	46	wbl.	Seit 15 J. L. v. auf dem Vorderarm, erbsgroßer Tumor.	Angiosarkom.
3	Herrmann	1901	34	wbl.	Exulceriert. Gesichtslupus, seit 1 Jahr.	Sarkom.
4	Morestin	1907	32	ml.	Lupus des Gesichtes seit Jahren.	Großzelliges Spindelzellensarkom
5	Savatard	1912	49	ml.	9 J. nach Abheilen eines L. v. Tumor in einer Narbe der Submaxillargegend.	Spindelzellensarkom.
6	Diss & Lévy	1924	—	—	Alter Gesichtslupus und maligner Tumor.	Leiomyosarkom.
7	Arndt	1926	55	wbl.	Seit 30 J. L. v. Pirquet + Tumorenentwicklung in vier Monaten.	Spindelzellensarkom.
8	Milian & Perin	1926	—	—	Gesichtslupus und Tumor	Leiomyom
9	Schoch	1927	54	wbl.	Seit 25 J. serpiginös-hypertroph. Gesichtslupus. Apfelgroß. Tumor unter dem rechten Ohr, entstanden in 4 Wochen.	Polymorphkerniges Sarkom.
10	Milian Perin Delarue	1927	42	wbl.	L. v. des Gesichtes Tumor.	Zwischenform: Fibroleiomyom u. Sarkom.
11	Korolkoff	1930	—	—	Lupusnarbe u. Tumor	Fibrosarkom
12	Racinowsky	1931	28	wbl.	Seit Kindheit Extremitätenlupus und Tumor.	Sarcoma fusocellulare

Nr.	Autor	Jahr	Alter des Pat.	Geschl.	Klinische Beschreibg.	Histolog. Diagnose
13	Racinowsky	1931	64	wbl.	Lupus an d. oberen Mundlippe und Tumor	Sarcoma fusocellulare
14	Unser Fall	1936	82	wbl.	Walnußgroße exulcerierte Geschwulst der rechten Wange.	Spindelzellensarkom.

Im folgenden wird der letzte Fall beschrieben: Helene V. aus Bonn, Witwe, 82 Jahre alt, eingeliefert zur Behandlung am 20. 1. 1936.

Familienanamnese: Mutter war immer kränklich und starb an Lungentuberkulose und Wassersucht. Vater war leidend und starb im Alter von 54 Jahren. Ursache unbekannt. Der Mann der Patientin starb nach dreijähriger Ehe. Ihr Sohn, Enkel und Urenkel leben und sind gesund.

Eigene Anamnese: Kinderkrankheiten nicht mehr erinnerlich. Ein Partus mit normalem Verlauf. Keine Fehlgeburten. Niemals war die Patientin nennenswert krank. Seit vielen Jahren nahm die Sehkraft der Patientin auf beiden Augen langsam ab. Sie sah wie durch einen Schleier, der sich ständig verdichtete, sodaß sie heute nur noch hell und dunkel unterscheiden kann. Von der hiesigen Augenklinik wurde das Leiden als doppelseitiger Altersstar bezeichnet.

Seit mehreren Jahrzehnten bestand auf der rechten Wange der Patientin eine mandelkernförmige, gelbbräunliche Hautveränderung, die sich etwas über das umgebende Hautniveau erhob und einige rötlich gefärbte Punkte aufwies. Vor 14 Jahren hatte ein Arzt der Patientin bei einer gelegentlichen Untersuchung geraten, sich in spezialärztliche Behandlung zu begeben, da diese Hautveränderung ihr einmal Beschwerden machen könne. Die Patientin hat aber nichts zu einer Behandlung unternommen. Vor einem halben Jahre entwickelte sich auf der rechten Wange ein kleines Knötchen, das allmählich zu seiner heutigen Größe heranwuchs.

Befund:

a) Allgemein: Kleine ca. 50 Kilogramm wiegende schmächtige Patientin von zwar nicht kachektischem, aber ausgesprochen altersatrophischem Aussehen. Altersstar auf beiden Augen. Lungen und Abdomen ohne Befund. Puls regelmäßig, aber nicht gut gefüllt; Herztöne rein und regelmäßige Herzaktion. Reflexe ohne krankhaften Befund. Röntgenuntersuchung: Sehr stark vorspringender Aortenbogen und Verbreiterung der Aorta descendens. Einige verkalkte Hilusdrüsen. Pathologische Prozesse nicht nachweisbar. (Professor Dr. Janker, Chir. Univ.-Klinik). Urin-Untersuchung: Zucker, Eiweiß, Azeton und Urobilinogen negativ.

b) Speziell: Auf der oberen Hälfte der rechten Wange (siehe Abbildung 1 am Schluß der Arbeit) befindet sich eine mit stark gedehnter Haut bedeckte walnußgroße Vorwölbung mit teilweise höckeriger Oberfläche. Der untere Teil ist ulzeriert und mit gelben Krusten bedeckt. In dem höckerigen Bezirk ist die Geschwulst blau-rötlich verfärbt. Irgendwelche verhärteten oder geschwollenen Drüsen sind nicht tastbar.

Klinische Diagnose: Ulzeriertes Hautkarzinom ohne nachweisbaren Drüsenmetastasen.

Zur Sicherung der Diagnose wurde eine Probeexcission gemacht, deren histologische Untersuchung ein Spindelzellensarkom und Lupus vulgaris ergab.

22. Januar 1936 Therapie: Kaustik der Geschwulst. Dabei zeigt sich, daß die Gewebsveränderung tiefer reicht als anfangs zu vermuten war, etwa 3 mm unter das übrige Hautniveau. Der Herd wird mit dem Kugelbrenner weitgehendst ausgebrannt.

27. Januar 1936: Die Wunde, die wenig Eiter absondert, wird täglich mit Unguentolan (Löhr) bedeckt.

1. und 3. Februar 36: Herd und Wange werden mit Radium $8^1/_4$ Stunden bestrahlt; Gesamtdosis pro cm^2 34 mg el. h. Filter 1 mm Me. Kontaktabstand; Radiummenge 90 mg.

17. Februar 1936: Die Wunde granuliert sehr regelmäßig und heilt vom Rande her ab. In der oberen Hälfte besteht noch ein linsengroßer eiternder Herd.

Blutbild:

Ery.:	3,870,000	Leuko:	6,400	Sgmk.:	62
Hb.:	76 %	Esinoph.:	1	Lymph.:	23
F. J.:	ca. 1	Stabk.:	9	Gr. Mono.:	5

2. März 1936: Die Wundfläche ist nahezu verheilt, gleichmäßig und besitzt eine glatte Oberfläche. Die Patientin leidet an andauerndem Durchfall mit Darminkontinenz. Sie erhält Tannalbintabletten und Tierkohle, die nicht den beabsichtigten Erfolg zeitigen. Patientin bleibt wegen Schwäche im Bett und verhält sich ziemlich apathisch. Die Herzaktion ist regelmäßig, die Herztöne rein, der Puls kräftig und regelmäßig, aber nicht gut gefüllt.

11. März 1936: Die Wunde ist sehr gut und verhältnismäßig schnell verheilt. An ihrer Stelle befindet sich nur noch eine leichte Rötung, aber keine erkennbare Narbe. Die Darmtätigkeit hat sich geregelt. Die Patientin fühlt sich wohl und verbringt den größten Teil des Tages außer Bett. Sie wird als gebessert nach Hause entlassen.

Nachuntersuchung am 15. Juni 1936:

Die Patientin fühlt sich wohl, leidet aber seit einem Monat an heftigem Pruritus senilis. Die Operationswunde ist gut vernarbt. Das untere Augenlid ist leicht herabgezogen, wodurch der untere Konjunktivalsack etwas klafft. Etwaige Drüsenmetastasen lassen sich nicht tasten. Eine Röntgenaufnahme der Lunge und eingehende Durchleuchtung lassen ebenfalls keine Metastasen nachweisen. Herztöne rein, Aktion regelmäßig, Puls gut gefüllt und regelmäßig. Urin-Untersuchung: Zucker und Eiweiß negativ. Parasiten oder andere

Ursachen, die etwa für den Pruritus verantwortlich zu machen wären, sind nicht aufzufinden.

Histologische Untersuchung des Tumors:

Das durch Probeexcision gewonnene Gewebsstück wurde in Sublamin und dann in der aufsteigenden Alkoholreihe fixiert, in Paraffin eingebettet und in Serien geschnitten. Die Präparate wurden mit Hämatoxylin-Eosin, nach van Gieson und nach Pappenheim gefärbt. Ferner wurde eine Elastikafärbung angefertigt.

Die Oberfläche des Gewebsstückes ist bis auf einen kleinen Defekt gleichmäßig mit Epithel bekleidet. Dieses zeigt als Gesamteindruck einen großen Zellreichtum und allgemeine Verdickung. An einzelnen Stellen aber, und das sind solche, wo auch das darunter gelegene Corium durch den sich von innen her vorwölbenden Tumor verdünnt ist, weist es eine Verschmälerung auf. Die in das Corium hineinragenden Epithelzapfen sind ebenfalls zum Teil verschmälert, teils aber auch wenig ausgeprägt und bilden nur sanft abgerundete Vorsprünge. An Stellen mit gut ausgebildetem Corium stehen die Basalzellen des Stratum germinativum pallisadenmäßig und gleichförmig nebeneinander; an Stellen, wo der Tumor gegen die Lederhaut vorspringt, haben sie durch den Druck eine der Oberfläche parallele Richtung angenommen, teils sind sie aber auch hier in mehreren Schichten über einander gelagert und zeigen ein zerklüftetes unregelmäßiges Bild. Die Kerne des Epithels sind gut färbbar. Das Stratum granulosum hat eine Dicke von 3—6 Zellreihen und geht gleichmäßig in das Stratum corneum über, das stark abschilfert. An der Stelle eines Defektes im Epithel ist die Lücke durch Fibrin und Detritusmassen ausgefüllt und erstreckt sich noch etwas zwischen die Zellen des Epithels. Das Epithel wird hierdurch vom Corium abgehoben.

Das Corium zieht sich in stark abwechselnder Breite zwischen dem Epithel, das einige Zapfen mit erkennbarer Haarbildung hineinsenkt, und dem nach innen gelegenen Tu-

morgewebe hin. Es ist charakterisiert durch eine ausgesprochen oedematöse Beschaffenheit, sowie durch einen großen Gefäßreichtum. Die Kapillaren sind vermehrt, und auch die größeren Gefäße zeichnen sich sowohl durch ihre große Zahl als auch durch bedeutende Erweiterung aus, wobei manche Gefäße zu langen schmalen Spalten komprimiert sind. In vielen Gefäßen sind Blutreste sichtbar, und auch im Gewebe finden sich einzelne Blutextravasate älteren und jüngeren Ursprungs. Im allgemeinen weist das oedematöse Gewebe erweiterte Lymphspalten auf. Außer den gut färbbaren Kernen des fibrillären Bindegewebes finden sich vereinzelt Leukocyten, häufiger Lymphocyten und Plasmazellen eingelagert, die manchmal auch zu kleinen Infiltraten gehäuft beieinander liegen. Elastische Fasern sind vorhanden; wo sie komprimiert sind, bilden sie dickere Bündel und Stränge. Gegen das Tumorgewebe weist das Corium eine wallartige Zone stärkerer zelliger Infiltration auf. Besonders ausgeprägt ist dies an Stellen, an denen sich meist an der Grenze zwischen Corium und Tumor in der van Gieson Färbung hellgelb erscheinende Granulationsherde befinden. Diese bilden Knötchen von wechselnder Größe und sind auch mitten im Tumorgewebe anzutreffen. Sie bestehen aus epitheloiden Zellen mit feinkörnigem Protoplasma und großen, meist birnförmigen Kernen mit schwach ausgebildetem Chromatingerüst, deren Form vielfach wenig einheitlich ist. Ausgezeichnet sind sie an der Peripherie durch Riesenzellen vom Langhans'schen Typus mit homogenen Protoplasma und randständigen Kränzen von 20 und mehr Kernen. (siehe Abbildung 2). Je nach der Art des Schnittes durch die Riesenzelle bilden diesen Kern an einem Pol der Zelle kappenförmige Anhäufungen. Jedes der Knötchen weist mehrere dieser Riesenzellen auf. Verkäste Knötchen sind nicht anzutreffen, wenn sich auch manche Kerne von epitheloiden Zellen nur schwach färben lassen. Gefäße sind in den Knötchen nicht sichtbar. Regelmäßig sind die Gebilde von Rundzellen-Infiltraten umgeben, die sich besonders gut

in den Serienschnitten verfolgen lassen; Leukocyten kommen ebenfalls vereinzelt vor.

Das Tumorgewebe (siehe Abbildung 3) ist von wechselnder Konsistenz. Teils ist es locker gebaut mit vielen Spalten und Lücken zwischen den Zellen, teils besitzt es eine solide Struktur. Aus dem dichten Gewebe kommende Stränge durchflechten den lockeren Teil. Diese Stränge verfügen über ein stärkeres Stroma, das sich in der van Gieson Färbung schwach rötlich färbt, während sonst im Tumor die Entwicklung des Stromas spärlich ist. Im Stroma liegen arterielle und venöse Gefäße mit Blutkörperchen als Inhalt, häufig von kleinzelligen Infiltraten umgeben. Die Zellen des Tumorgewebes haben größtenteils spindelige Form, sind verschieden groß, besitzen ein hellgefärbtes Protoplasma und gehen mit feinen Fortsätzen ineinander über. Da die Zwischenräume erweitert sind, erhalten die lockeren Partien ein feinmaschiges Aussehen. Die Kerne der Tumorzellen haben hauptsächlich länglich-ovale Form. Sie sind hell, besitzen ein feines Chromatingerüst und sind meistens mit 1 bis 2 Nucleoli ausgestattet. Zwischen diesen Zellen befinden sich noch solche von lang ausgestreckter Form mit dunklen ausgezogenen Kernen, die sich mit feinen Zellfortsätzen von der mehrfachen Länge ihrer Kerne zwischen die größeren schieben. Die an der Grenze des Tumorgewebes gegen das Corium beschriebenen Granulationsherde sind auch mitten im Tumorgewebe anzutreffen. Sie weisen alle dieselbe Struktur auf und sind auch hier von Rundzellen-Infiltraten, die das benachbarte Tumorgewebe durchsetzen, umgeben. Eine Abgrenzung oder Umscheidung der Granulationsherde gegen das Tumorgewebe ist nicht feststellbar, vielmehr bestehen fließende Übergänge, die durch die reichliche rundzellige Durchtränkung viefach überdeckt werden.

Mitosen sind im Tumorgewebe nicht erkennbar, wogegen häufig eine große Vielfaltigkeit der Zellkernformen zu beobachten ist. Es zeigt nur geringe Tendenz zu infiltrierendem Wachstum auf; nur an einer Stelle ist es bis zum Epithel

vorgedrungen, das den oben beschriebenen Defekt mit entzündlicher Reaktion in den tieferen Gewebsschichten aufweist.

Zusammenfassung.

Eine zusammenfassende Betrachtung ergibt, daß es sich bei dem Tumor um ein großzelliges Spindelzellensarkom handelt. Als besondere Merkwürdigkeit dieses Sarkoms sind die zahlreichen teils an der Peripherie, zum Teil aber auch inmitten des Tumorgewebes eingelagerten Granulationsherde von typisch tuberkulöser Struktur anzusprechen. Es bedeutet dies ein Nebeneinander zweier verschiedener histologisch klar erkennbarer pathologischen Gewebsveränderungen, nämlich tuberkulösen Granulationsgewebes und sarkomatösen Tumorgewebes. In der Anamnese findet sich eine Stütze dafür, daß die tuberkulöse Erkrankung der Haut die primäre ist, in der Tatsache, daß die umschriebene Entzündung an dieser Stelle der Gesichtshaut jahrzehntelang bestanden hat, wogegen der Tumor sich erst in letzter Zeit verhältnismäßig rasch zu Walnußgröße entwickelt hat. Die zum Vergleich herangezogenen Beispiele der Literatur zeigen in dieser Beziehung auffällige Ähnlichkeit. Auch histologisch läßt sich der Lupus vulgaris aus der Lagerung der Granulationsherde zum sarkomatösen Gewebe als primäre Affektion ableiten. Eine Bildung solcher tuberkulösen Granulome innerhalb eines wuchernden Sarkoms als Reaktion auf eine etwaige sekundäre Infektion liegt außerhalb jeglicher Erfahrung. Da es feststeht, daß keinerlei Bestrahlungen oder sonstige Behandlungen des Lupus vulgaris vorangegangen sind, darf man die Schlußfolgerung ziehen, daß die chronische Entzündung den Anstoß zur Entartung von Bindegewebszellen in ihrem Bereich geben kann. Welcher Faktor in dem Komplex der verschiedenen entzündlichen Reaktiouen als auslösend anzusprechen ist, steht nicht fest. Im allgemeinen ist die Sarkomentstehung auf Lupus vulgaris als große Seltenheit zu werten und hat stets langjähriges Bestehen der tuberkulösen Affektion zur Voraussetzung.

Erläuterung der Abbildungen.

Abb. 1: Makroskopisches Aussehen des Tumors.

Abb. 2: Tuberkulöser Granulationsherd an der Peripherie des Tumorgewebes. (Vergr. 56 ×).

Abb. 3: Zentrale Partie aus dem Sarkom. (Vergr. 330×).

Abb. 1

Abb. 2

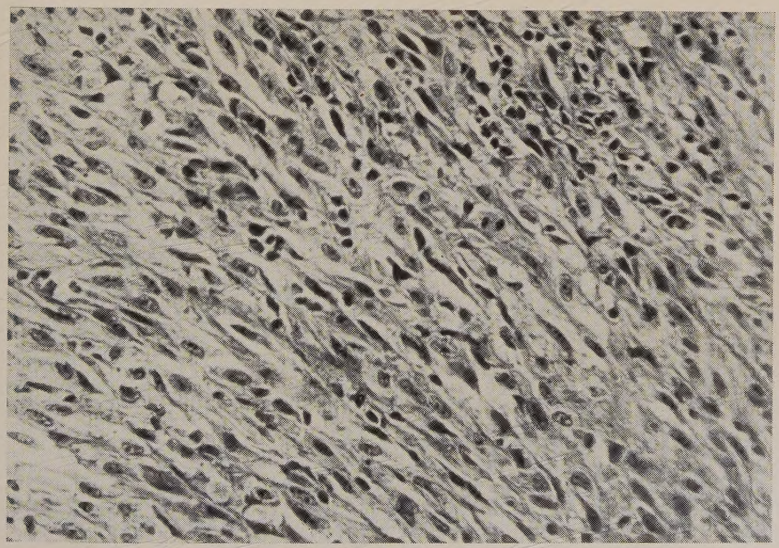

Abb. 3

Literaturangabe.

1. Arndt: Ref. Zentralblatt für Haut- und Geschlechtskrankheiten. Bd. 21, 555, 1926.
2. Chunet und Lapointe: Zitiert nach Hesse.
3. Diss & Lévy: Ref. Dermatologische Wochenschrift. Bd. 80, 28, 1925.
4. Epstein: Dermatologische Zeitschrift. Bd. 73, 2, 1936.
5. Euteneuer: Dissertation Bonn, 1935.
6. Fordyce, J. A., Amer. J. med. Sci. 1900. Ref. Monatshefte für praktische Dermatologie, Bd. 32, 472, 1901.
7. Geist: Dissertation München, 1926.
8. Guardali, Archiv für ital. Dermatologie. Bd. 8, 241, 1932.
9. Hesse: Dermatologische Zeitschrift. Bd. 65, 104, 1933.
10. Herrmann: Berliner Klinische Wochenschrift Nr. 15, 1901
11. Korolkoff, Smolensk: Ref. Dermatologische Wochenschrift. Bd. 91, 1045, 1930.
12. Jadassohn-Zurhelle: Handbuch für Haut- und Geschlechtskrankheiten. Bd. XII, 3.
13. Lubarsch, Virchow Archiv, Bd. 61, 280.
14. Milian & Perin: Bull. de Soc. Fr. de Dermat. et Syph., Bd. 33, 621, 1926.
15. Milian & Perin & Delarue: Bull. de Soc. Fr. de Dermat. et Syph. 1927.
16. Morestin: Bull. et Mem. de la Soc. d'Anatomie de Paris, Nr. 8, 1907.
17. Racinowsky: Ref. Zentralblatt für Haut- und Geschlechtskrankheiten. Bd. 36, 51, 1931.
18. Saad, Beyrouth: Ref. Zurhelle im Jadassohn'schen Handbuch.
19. Schoch: Dermatologische Wochenschrift. Bd. 85, 1736, 1927.
20. Savatard: Ref. Archiv für Dermatologie u. Syphilis. Bd. 115, 296, 1913.
21. Silberstein & Ashihara: Archiv für Dermatologie. Bd. 121, 653, 1916.
22. Stühmer: Archiv für Dermatologie und Syphilis. Bd. 168, 2, 1933.
23. Tauffer: Virchow's Archiv. Bd. 151, Suppl. S. 272, 1898.
24. Thieme: Zitiert nach Euteneuer.
25. Unna: Lehrbuch der speziellen pathologischen Anatomie von Orth, Ergänzung 2. Teil, S. 754, 1894.
26. Wichmann: Archiv für Dermatologie. Bd. 132, 474, 1921.

Lebenslauf.

Am 3. Februar 1912 bin ich, Walter Bußmann, als einziger Sohn des verstorbenen Kaufmanns und Prokuristen Walter Leopold Bußmann und seiner Ehefrau Luise, geb. Holz, zu Köln a. Rh. geboren. Von Ostern 1918 bis 1921 besuchte ich die Vorschule und anschließend das Städt. Gymnasium in der Kreuzgasse, Köln. Die Verlegung des Wohnsitzes meiner Eltern nach Hamburg bedingte einen Wechsel der Schule, und ich gehörte ab November 1926 dem Wilhelm-Gymnasium, Hamburg, an, welches ich am 10. Februar 1930 nach Ablegung der Reifeprüfung verließ. Nach kurzer kaufmännischer Tätigkeit begann ich im Wintersemester 1930 das medizinische Studium an der Universität in Wien, studierte in Bonn, Köln, Kiel und bestand am 10. Mai 1933 in Bonn die ärztliche Vorprüfung mit dem Prädikate „gut“. Nach vier klinischen Semestern in Köln setzte ich ein Semester wegen Krankheit aus, studierte dann zwei Semester in Bonn und bestand dort die ärztliche Prüfung mit dem Prädikate „gut“ am 13. Januar 1937.